

石垣島にて採集したウシ骨に見られる特徴的な損傷について

藤田 祐樹*

Breakages of the cattle bones collected in the Ishigaki island, Okinawa.

Masaki FUJITA*

はじめに

石垣島の北東部の海岸地帯に位置する久宇良牧場に散乱していたウシ *Bos taurus* の骨の一部に、ウシの骨噛み行動によるものと推測される特徴的な損傷が認められた。

有蹄類が骨噛みを行うことは古くから知られており (Darling, 1937)、骨噛みによる損傷が人工遺物と見なされる危険性があることも指摘されている (Sutcliffe, 1973)。沖縄県でも、過去に伊江島 (Tokunaga, 1936) や山下町第一洞穴 (高宮, 1975) で発見されたリュウキュウジカ *Cervus astylodon* 化石の一部に独特の損傷が認められ、人為的な加工による骨格器と考えられたが、後に有蹄類の骨噛みによるものと認識されるに至った (加藤, 1979; 安里, 1999)。

近年では、沖縄の更新世シカ類の骨噛みは広く認知されており、カダ原洞穴、山下町第一洞穴、ゴヘズ洞 (伊江村教育委員会, 1978; 加藤, 1979)、港川フィッシャー遺跡 (鵜澤, 2002)、ハナンダガマ遺跡 (沖縄県立博物館・美術館, 2009) などで報告されている。

こうした損傷は、化石の堆積プロセスを考慮するにあたって重要な示唆を与えうる。例えば、アカシカ *Cervus elephus* やマゲシカ *Cervus nippon mageshimae* は、地表面に露出して完全に白骨化した長幹骨を噛むことが報告されている (Darling, 1937; 立澤, 2001)。そのため、化石に残る噛み痕は、骨が白骨化して地表に散乱していた時期があった証拠といえるかもしれない (沖縄県立博物館・美

術館, 2009)。現生動物における骨噛みと損傷の諸特徴を知ることは、化石や考古遺物における損傷の解釈に役立つ可能性がある (立澤, 2001; 安里, 2002)。そこで本稿では、ウシ骨に認められた損傷について、特に損傷の形態と部位に注目して報告する。

採集地と採集状況

久宇良牧場は、石垣島北東部の半島の東海岸沿いに広がる丘陵状の牧草地である。この牧場で、2010年2月に白骨化したウシの骨を発見した (Fig. 1)。総数は58点あり、一部の骨 (28点) はある程度まとまって散乱していたため、これを採集した後、周辺に点在する骨を全て回収した。長幹骨32点、椎骨15点、寛骨3点、下顎骨3点、肩甲骨4点、踵骨1点であった。まとまっていた骨は、いずれも成獣で、白骨化や風化の程度が類似することや、重複する部位が少なかったこと、左右ある骨は互いにサイズと形態が似ていたことなどから、同一個体のものと考えられた。




Fig 1 : 久宇良牧場に散乱するウシの骨

* 沖縄県立博物館・美術館 〒900-0006 沖縄県那覇市おもろまち 3-1-1

* Okinawa Prefectural Museum and Art Museum, Omoromachi 3-1-1, Naha-shi, Okinawa, 900-0006 Japan

骨格に認められた傷跡の特徴について

ウシによる噛み痕と推測される特徴的な損傷として、溝状の傷、陥没状の破損、又状の破損、表面の粗い磨滅が認められた。これらは、後述するように過去に報告されているシカ類の骨噛みによる損傷と形態や部位が似ている。なお、ウシが骨噛みをすることは Sutcliffe (1973) に指摘されており、久宇良牧場でも1個体が中手骨を約3分にわたって噛んでいる姿が確認された (Fig. 2)。

1) 溝状の傷 (Fig.3)

幅1mmに満たない細く浅い傷から、幅4mm以上の深いものまで、変異は大きい。骨幹の端部に高頻度で認められ、骨幹中央部にはほとんどなかった。骨幹軸にほぼ直交する方向で認められることが多い。Kierdorf (1994) は浅い溝状の傷を骨噛みによる典型的な損傷とし、加藤 (1979) はゴヘズ洞産シカ化石に骨に直交する傷が多数認められると述べている。

2) 陥没状の破損 (Fig.4)

骨端部に認められることが多く、骨表面が圧迫され、骨表面が内部へ陥没するように割れた損傷である。本来は陥没状の破損であっても、破損した骨表面が完全に失われると判別が困難になる。椎骨や大腿骨遠位端にも、成因不明だが骨表面が破損し、海綿質が露出した損傷が数多く認められた。この一部は、本来、陥没状の傷であったかも知れない。

3) 又状の破損 (Fig.5)

長幹骨の一方の端を臼歯列で噛むことによって生じる又状の破損である (Sutcliffe, 1973)。骨幹中央付近に局所的な圧力が加わって骨壁が陥没する形で破損し、圧の加わらない部分が残されることによって又状を呈する (Kierdorf, 1993)。中手骨、中足



Fig. 2 : 中手骨を噛むウシ。

骨、橈骨に認められた。

なお、又状に破損した骨端の骨表面には、前述の溝状傷が同時に認められ、これは骨幹の前後面に多数認められる半面、内外側面には少ない傾向があっ

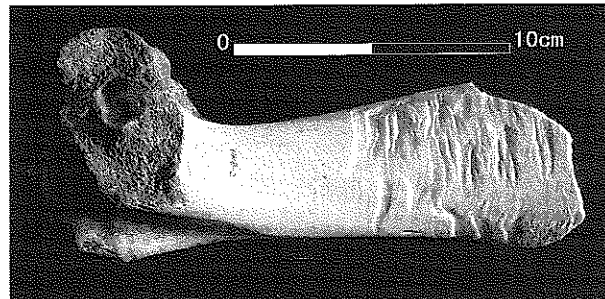


Fig 3 : 上腕骨に見られた溝状傷。




Fig 4 : 踵骨の端部につけられた陥没状傷

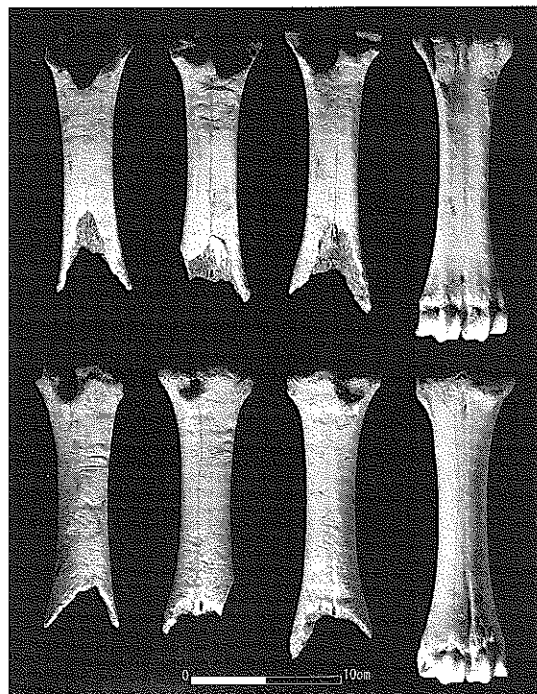


Fig 5 : 噛み痕のある中手骨 (上段 : 後面、下段 : 前面)。溝状傷、陥没状傷、表面の粗い磨滅も認められる。

た。中手骨では骨幹の前後径が小さいため、前後面を嚙むほうが、径の大きい内外側面を嚙むよりも安定するためだろう (Sutcliffe, 1973)。

4) 表面の粗い磨滅

長幹骨の端部のほか、下顎骨や肩甲骨など扁平な部位にも骨表面が粗く磨滅した状態が認められた。粗い磨滅は、溝状傷や陥没状傷と同時に認められることが多く、骨嚙みによって表面が細かく破損した結果と推測される。ハンダガマのシカ化石では、こうした状態が多く認められている (沖縄県立博物館・美術館, 2009)。

5) その他

上記の損傷のほか、原因不明の破損も、いろいろな骨の各所に認められた。椎骨の突起部や肩甲骨の背側縁など扁平な部位や、大腿骨遠位端の関節部など、骨壁の薄い部分に破損が認められた。一部は、陥没状の傷や浅い溝状の傷を伴うことから、ウシによる骨嚙みが原因である可能性も示唆される。

骨嚙みの部位選好性

上述の損傷のうち、認識しやすく高頻度で認められたものは溝状傷であり、長幹骨の約半数と (Table 1)、全ての下顎骨 (3点)、全ての寛骨 (3点) のほか、椎骨や肩甲骨、踵骨の一部にも認められた。

マゲシカやスコットランドのアカシカ *Cervus elephus* は、角、橈骨、脛骨、中足骨、中手骨などを好むといい (Darling, 1937; 立澤, 2001)、沖縄の更新世シカ類化石でも同様である (加藤, 1979; 沖縄県立博物館・美術館, 2009)。しかし、カリフォ

ルニアのアカシカは、肩甲骨や肋骨、椎骨、下顎骨なども嚙むという (Bowyer, 1983)。

久宇良牧場のウシでは、少数ながら肩甲骨や椎骨にも溝状傷や表面の粗い磨滅が認められたため、ウシがこうした部位を嚙むことは疑いない。しかし、肩甲骨や椎骨に見られた破損の多くは噛み痕と推測する根拠に欠けるため、これらの骨を嚙む頻度については不明な点が多い。

長幹骨の端部を嚙むという傾向は確かに認められるが、それは骨のサイズと嚙みやすさの関係によって決まると考えられる。扁平で嚙みやすい肋骨や肩甲骨などを嚙むことは容易に想像できるし、他にも嚙みやすいサイズであればどの部位が嚙まれても不思議はない。

しかし、久宇良牧場では肋骨は1点も回収できず、椎骨の回収率も低かった。これらの骨は骨壁が薄く壊れやすいため、様々な要因によって破損消失しやすいと推測されるが、その要因のひとつとしてウシの骨嚙みも含まれていた可能性は大いに考えられる。化石種の分析においても肋骨は種同定が困難であることから詳細な分析の対象外とされることも多いため、こうした様々なバイアスにより、長幹骨が好まれるという傾向が見出されている可能性もあるだろう。

個体群密度や栄養状態との関わり

有蹄類の骨嚙みは、カルシウムやリン分を補給するための行動と考えられており (Darling, 1937; Sutcliffe, 1973; Bowyer, 1983)、シカ科動物のみでなく、ウシ科動物や、ラクダ、キリンも行う (Sutcliffe, 1975; Warrick & Krausman, 1986; Keating, 1990; Bredin et al., 2008)。

日本国内では、マゲシカにおいて、個体数の増加した1990年ごろから角ないし骨を嚙む行動が見られるようになったという (立澤, 2001)。また、やや古い記録だが、ケラマジカの白骨化遺体では噛み痕は認められないという報告がある (川島, 1978)。骨嚙みには雌雄差や季節変異もあり、カリフォルニアのアカシカでは6~7月に骨嚙み行動が見られ、オスの約50%、メスの約5%がこうした行動をとるが、角の生え換わりや育児期の授乳が原因でこうした雌雄差や季節性が生じると考えられている (Bowyer,

Table 1 : 長幹骨に見られた溝状傷の頻度 (%)

	N	近位端	骨 幹	遠位端	又 状
上腕骨	8	37.5	0	0	0
脛 骨	6	16.7	0	0	0
大腿骨	6	50	50	0	0
中手骨	5	60	60	100	40
中足骨	2	0	0	50	50
橈 骨	5	100	0	60	20
合 計	32	46.9	25	43.8	12.5

1983)。

さらに、生息密度の増加による白骨化遺体の増加が骨嚙み行動の誘発に寄与する可能性や(立澤, 2001)、カルシウム分豊富でリン分の乏しい土地で骨嚙みがよく見られるという報告もある(Sutcliffe, 1973)。沖縄において、更新世シカ類や現生の放牧ウシで骨嚙みが認められたことは、石灰岩の発達した地質的特性や、島嶼環境での個体数の増加などとも関連しているのかもしれない。骨嚙みによる損傷の形態的特徴を認識すると同時に、こうした骨嚙み行動の発現に関するデータを蓄積することによって、今後、より効果的に化石から情報を抽出できるかもしれない。

謝辞

資料の採集にあたって片桐千亜紀、山崎真治、徳嶺里恵、宮城明恵の各氏に、資料整理等にあたって當山留里子氏に、それぞれご協力いただいた。この研究は、福武学術文化振興財団平成21年度歴史・地理学研究助成金「琉球列島における更新世人類・哺乳類化石の形態学および動物考古学的研究」の一部として実施した。

引用文献

- 安里嗣淳 (1999) シカ骨角器文化の発見から非人工説まで—沖縄旧石器時代研究概観—. 沖縄県教育委員会 資料編集室紀要 24: 117-160.
- 安里嗣淳 (2002) 馬毛島採集野生ニホンジカの叉状骨角片. 沖縄県教育委員会 資料編集室紀要 27: 35-42.
- Bowyer, R.T. (1983) Osteophagia and antler breakage among Roosevelt elk. *Calif. Fish and Game* 69: 84-88.
- Bredin, I.P., Skinner, J.D., Mitchell, G. (2008) Can osteophagia provide giraffes with phosphorus and calcium? *Onderstepoort Journal of Veterinary Research* 75: 1-9.
- Darling, F.F. (1937) A head of red deer, a study in animal behavior. Oxford University Press, London. (大泰司紀之訳. 1973 アカシカの群, 262-263. 今西錦司監修・世界動物記シリーズ3, 思索社)
- 伊江村教育委員会 (1978) 伊江島ゴヘズ洞の調査—第2次概報— 伊江村文化財調査報告書 第5集. 伊江村教育委員会, 沖縄.
- 加藤晋平 (1979) 沖縄のいわゆる叉状骨器について. *考古学ジャーナル* 167: 72-75.
- 川島由次. (1978) ケラマジカの骨ならびに角の発見状況. In: 沖縄県教育委員会編, 沖縄県天然記念物調査シリーズ第12集ケラマジカ実態調査報告Ⅲ, 沖縄県教育委員会, 那覇市. pp. 69-73.
- Keating, K.A. (1990) Bone chewing by Rocky Mountain Bighorn Sheep. *Great Basin Naturalist* 50: 89.
- Kierdorf, U. (1994) A further example of long-bone damage due to chewing by deer. *International Journal of Osteoarchaeology* 4: 209-213.
- Kierdorf, U. (1993) Fork formation and other signs of osteophagia on a long bone swallowed by a red deer stag (*Cervus elaphus*). *International Journal of Osteoarchaeology* 3: 37-40
- 沖縄県立博物館・美術館 (2009) 沖縄県南城市ハナダガマ遺跡発掘調査報告書, 沖縄県立博物館・美術館, 那覇.
- Sutcliffe, A.J. (1973) Similarity of Bones and Antlers gnawed by Deer to Human Artefacts. *Nature* 246, 428-430
- 高宮広衛, 玉城盛勝, 金武正紀. (1975) 山下洞穴出土の人工遺物. *人類学雑誌* 83: 137-150.
- 立澤史郎 (2001) マゲシカの骨角食行動と骨角食痕—南西諸島における偽骨角器の自然成因例—. 沖縄県教育委員会 史料編集室紀要 26: 1-20.
- Tokunaga, S. (1936) Bone artefacts used by ancient man in the Riukiu Islands. *Proceedings of the Imperial Academy* XII: 352-354.
- 鶴澤和宏. (2002) 港川フィッシャー遺跡出土動物化石を対象とした人為的な骨損傷の探索. In: 沖縄県具志頭村教育委員会編 具志頭村文化財調査報告書第5集港川フィッシャー遺跡—重要遺跡確認調査報告—. pp. 133-141.
- Warrick, G., Krausman, P.R. (1986) Bone-chewing by Desert Bighorn Sheep. *The Southwestern Naturalist* 31: 414.